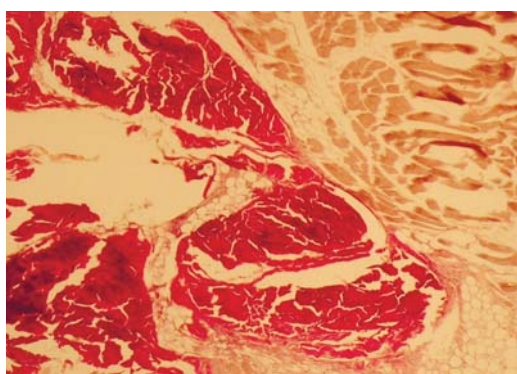
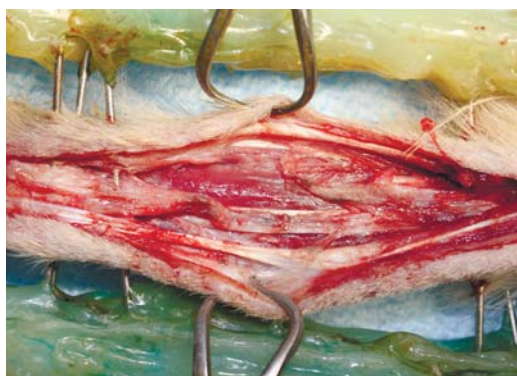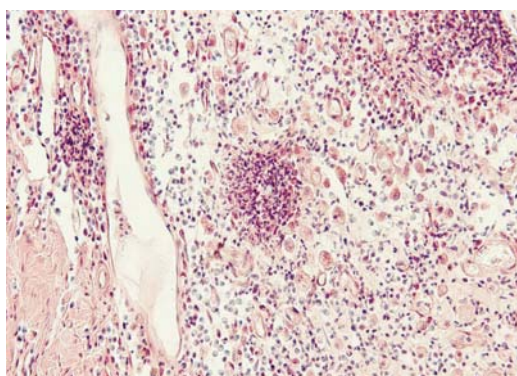


мелкие домашние  
и дикие животные

2  
2014

# РОССИЙСКИЙ ВЕТЕРИНАРНЫЙ ЖУРНАЛ



Кардиология

Анатомия

Рентгенанатомия

Стоматология

Офтальмология

Фармакология

Неврология

Ортопедия

Онкология

Современные фармако-  
и биопрепараты

Урология

Диетология

# Особенности применения Ронколейкина® при различных одонтопатиях у собак

**В.В. Фролов**, Саратовский государственный социально-экономический университет, ветеринарная клиника СООО «ЦРБ» (Саратов).

Болезни пародонта у собак — одни из самых распространенных патологий зубочелюстного аппарата, что обусловлено ползучестью заболевания. Основным фактором развития считают урбанизацию животных. Значительное влияние на состояние тканей пародонта оказывает оральная инфекция. В этом случае нет конкретного вида микроорганизмов, вызывающего болезнь, как в случае инфекционного начала иных патологических процессов (возбудитель сальмонеллеза, туберкулеза, чумы или бешенства).

## Введение

Инфекция, способная вызывать воспаление пародонта, как правило, разнообразна и должна обладать рядом свойств: быть устойчивой к бактерицидным свойствам слюны, длительное время находиться на поверхности пародонта и, самое главное, оказывать пародонтоотоксичное действие.

Рекомендуемые современные методы лечения пародонтопатий в первую очередь опираются на противомикробную терапию, которая акцентирована на применении широкого спектра антибиотиков, сульфаниламидов и многих других антибактериальных средств. Однако, как указывают большинство авторов, ткани органов жевательного аппарата у животных имеют значительный потенциал самовосстанавливающих свойств. Частое применение вышеуказанных препаратов зачастую не дает в полной мере реализоваться всем имеющимся регенерирующим свойствам зубочелюстной системы и дополнительно снижает этот потенциал.

Полная ликвидация инфекционного очага в толще тканей десны не всегда способствует закреплению лечебного эффекта. Уже через непродолжительное время в большинстве случаев наблюдают рецидив. Применение же иммуностимулирующих препаратов дает в лечении обсуждаемой патологии более существенный результат, дополнительно купирующий рецидив инфекционного очага.

Компания «Биотех» совместно с ветеринарной клиникой СООО ЦРБ (Саратов) провела исследования по применению иммунокорректора Ронколейкин® при лечении острых и хронических патологий тканей пародонта у собак. Исследования были многоступенчатыми, цель их состояла в анализе полученных клинических результатов и выведении алгоритма лечения и рекомендуемой дозы препарата с учетом возраста и породы животных.

Ронколейкин® (рекомбинантный интерлейкин-2 — ИЛ-2) — структурный и функциональный аналог эндогенного ИЛ-2. Он обладает выраженной иммунокорректирующей активностью, направленной на усиление и оптимизацию противобактериального, противовирусного и антимикотического иммунитета, активирует процессы репарации и регенерации тканей.

ИЛ-2 играет роль центрального регуляторного цитокина, который определяет тип и длительность иммунного ответа, участвует в реакциях как приобретенного, так и врожденного иммунитета. Иммунобиологическая роль эндогенного ИЛ-2 заключается в определении типа и длительности иммунного ответа за счет контроля пролиферации, дифференцировки и выживаемости клеток-мишеней.

Многогранность биологической активности ИЛ-2 (рис.) позволяет при его применении в качестве иммуномодулятора рассчитывать не только на коррекцию иммунной недостаточности, но и на оптимизацию функционирования всей системы иммунитета и адекватному ее взаимодействию с другими системами организма.

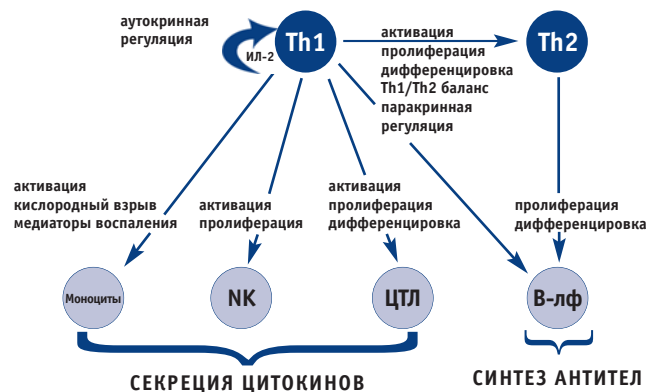


Рис. Иммунобиологическая активность ИЛ-2 (J. Theze, 1999 с изм. А.М. Попович, 2004)

## Лечение зубодесневых карманов

**Материалы и методы.** Исследования проводили на 217 собаках различных пород в возрасте 2...9 лет. Все животные были подобраны по принципу аналогов, имеющих различное течение одонтопатий, при обязательном наличии патогенных зубодесневых карманов и стоматита. У всех отобранных животных перед экспериментом осматривали органы полости рта. При наличии одонтогенных отложений их удаляли (как гингивальные, так и субгингивальные формы). Определяли состояние оральной слизистой оболочки, качество патогенных зубодесневых карманов, локализацию воспалительного процесса, оценивали одонтограмму. Помимо этого, в анамнезе отмечали общее состояние животных, моцион, аппетит, характеристику акта жевания, наличие гиперсаливации, бруксизма и т. д.

Все животные были разделены на три группы.

**1-я группа:** Ронколейкин® инъецировали в подслизистый слой подвижной части десны в области зубодесневых карманов из расчета 10 000 МЕ/кг ежедневно с 1-х по 5-е сутки.

**2-я группа:** Ронколейкин® использовали местно. Пинцетом оттягивали край зубодесневого кармана и пипеткой в полость кармана закапывали в среднем 2...4 капли раствора в зависимости от глубины и размера кармана из расчета 10 000 МЕ/кг ежедневно с 1-х по 5-е сутки.

**3-я группа (контрольная):** применяли классический метод (антибиотики, сульфаниламиды, анальгетики, витамины, местно — асептические растворы и т. д.), без назначения Ронколейкина®.

**Результаты.** Через 2...3 суток после применения Ронколейкина® были получены первые положительные клинические результаты: улучшение аппетита и снижение гиперсаливации у 35 % исследуемых собак. Воспалительный процесс по площади поражения мягких тканей десны уменьшился на 20...25 %. Если до эксперимента при надавливании на наружную стенку зубодесневого кармана из его полости выделялся гнойно-геморрагический экссудат, то на 3...4-е сутки незначительно определялась лишь сукровица. Глубина зубодесневых каналов уменьшалась к 5-м суткам на 15...20 %.

Через 7...9 суток после применения Ронколейкина® положительный результат был достигнут у 90 % животных. Исчезли практически все клинические признаки одонтопатий, которые отмечались перед экспериментом.

На 10...13-е сутки у всех подопытных животных было клинически зарегистрировано полное выздоровление тканей зубочелюстного аппарата. Однако в 3-й группе собак, где использовали классический метод лечения (без Ронколейкина®), у 40 % животных отмечали рецидивы: развились отечность и воспаление слизистой оболочки десны, болезненность, экссудация из полости зубодесневого кармана. Собак этой группы потребовалось лечить повторно, назначая курс антибиотиков (клафоран), антигистаминных препаратов (супрастин, диазолин) и др. (табл. 1).

Группа	Количество выздоровевших животных, %, в разные сроки лечения, сутки					
	7...9-е	9...10-е	10...13-е	14...17-е	17...26-е	26...31-е
1-я	96...99	100	100	100	100	100
2-я	87...93	95...98	100	100	100	100
3-я (контрольная)	70...85	97	рецидив у 40%	70...73	97...98	100

Таким образом, применение препарата Ронколейкина® в лечении зубодесневых карманов у собак уменьшает длительность лечения с 26...31 суток до 9...10 суток при назначении в виде инъекций в патологическую зону и до 10...13 дней — при введении раствора в полость зубодесневых карманов. Сокращение периода лечения за счет использования Ронколейкина® позволяет не допускать развитие вторичных осложнений, которые возникают в случае сильно развитых (более 5 мм) зубодесневых карманов. Кроме того, применение Ронколейкина® существенно снижает стоимость лечения лекарственными препаратами и их спектр.

## Лечение стоматитов

**Материалы и методы.** Все животные были разделены на три группы.

**1-я группа (контрольная):** применяли классические методы, принятые в ветеринарии, то есть назначали курс антибиотиков, сульфаниламидов, анальгетиков, витаминов, местно использовали антисептические растворы и фитоотвары.

**2-я группа:** использовали подслизистые введения Ронколейкина® в очаг воспаления.

**3-я группа:** Ронколейкин® непосредственно наносили (апликация) на воспаленный очаг десны.

Дозы и кратность введения Ронколейкина® те же, что и при лечении зубодесневых карманов.

**Результаты.** Как показали исследования, наиболее быстрый положительный результат при назначении Ронколейкина®, был получен при лечении стоматита. Через сутки после использования Ронколейкина® уже было отмечено исчезновение первых симптомов болезни. Они выражались в уменьшении площади воспаления десны, снижении болезненности и отека. На 5...7-е сутки с момента начала наших исследований основная группа животных практически не имела клинических признаков, указывающих на проявление стоматита. Рентгенографическое исследование подтвердило наши выводы о выздоровлении исследуемых животных.

Следует отметить, что в 1-й группе собак, где использовали классический метод лечения, на 7-е сутки у 17 % животных возобновились клинические признаки заболевания. Особенно это было заметно у животных, страдающих гнойным видом стоматита. У них курс классического лечения был продолжен. Окончательное выздоровление наступило только после 15-х суток с начала исследований (табл. 2).

Группа	Количество выздоровевших животных, %, в разные сроки лечения, сутки					
	1...3-и	3...5-е	5...7-е	7...9-е	9...12-е	12...14-е
1-я (контрольная)	36...41	63...70	рецидив у 17%	52...68	72...83	95...99
2-я	76...84	96...99	100	100	100	100
3-я	58...63	81...87	92...97	100	100	100

Таким образом, применение Ронколейкина® в лечении стоматитов у собак снижает время лечения с 15 до 5...7 суток при назначении в виде инъекций в патологическую зону и до 7...9 суток при местном использовании (нанесение на очаг воспаления). Лечение стоматитов с помощью Ронколейкина® позволяет не допускать развитие рецидивов. Кроме того, применение препарата существенно снижает стоимость медикаментозного лечения и спектр разнообразия препаратов.

## Выводы

На основании наблюдений за больными собаками, которым в качестве средства терапии применяли Ронколейкин®, выяснилось следующее:

✓ Ронколейкин® является одним из оптимальных препаратов выбора в лечении болезней слизистой оболочки полости рта. Он существенно сокращает сроки лечения и затраты на медикаментозные препараты;

✓ при использовании указанных выше методов введения препарата достигается положительный результат в лечении пародонтопатий у собак, особенно патологических зубодесневых карманов и стоматита;

✓ из всех методов введения Ронколейкина® наиболее результативным является подслизистое введение в очаг воспаления и в полость патологического зубодесневого кармана.